

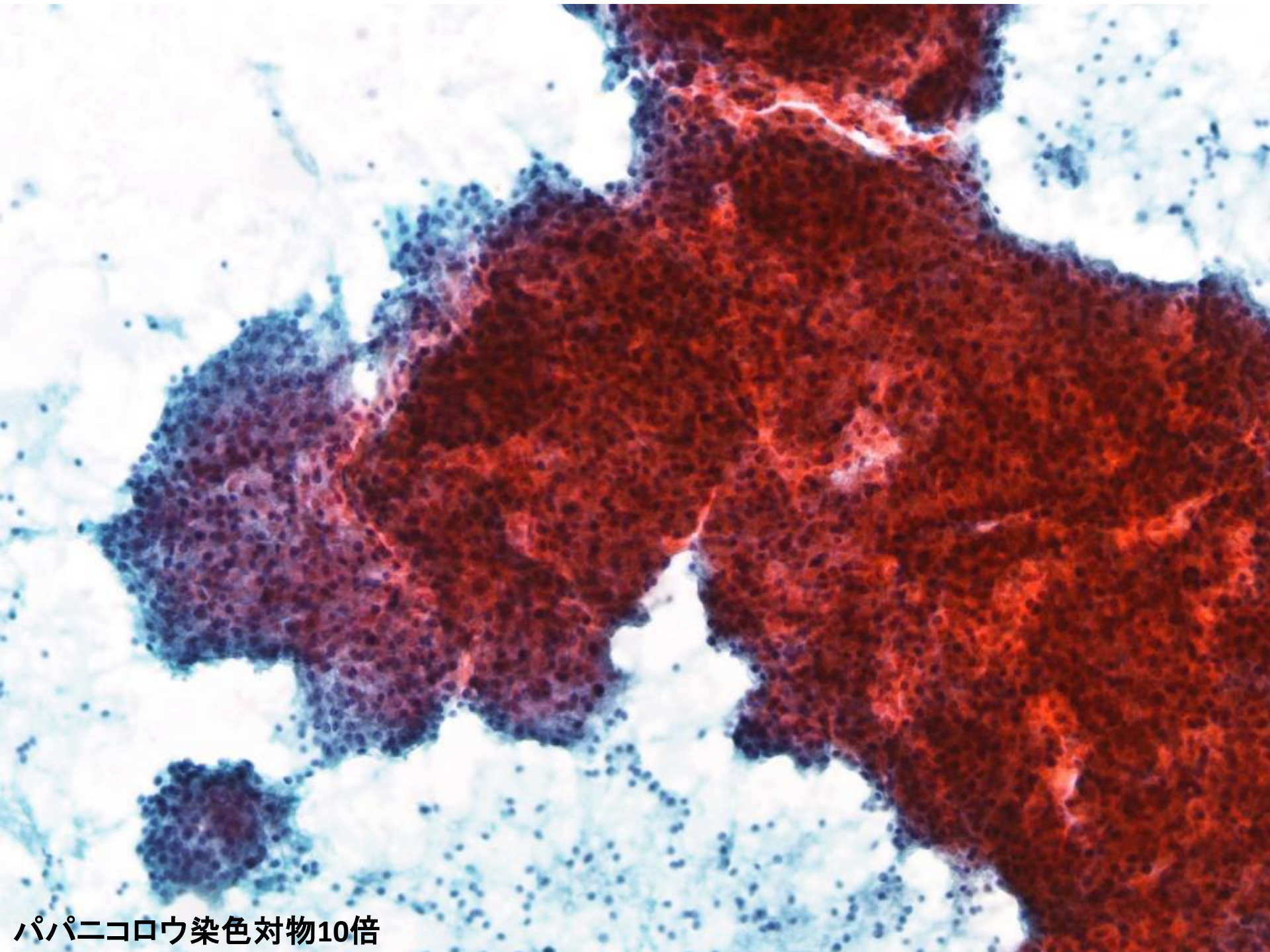
症例1

【検体】左耳下腺穿刺腔員細胞診

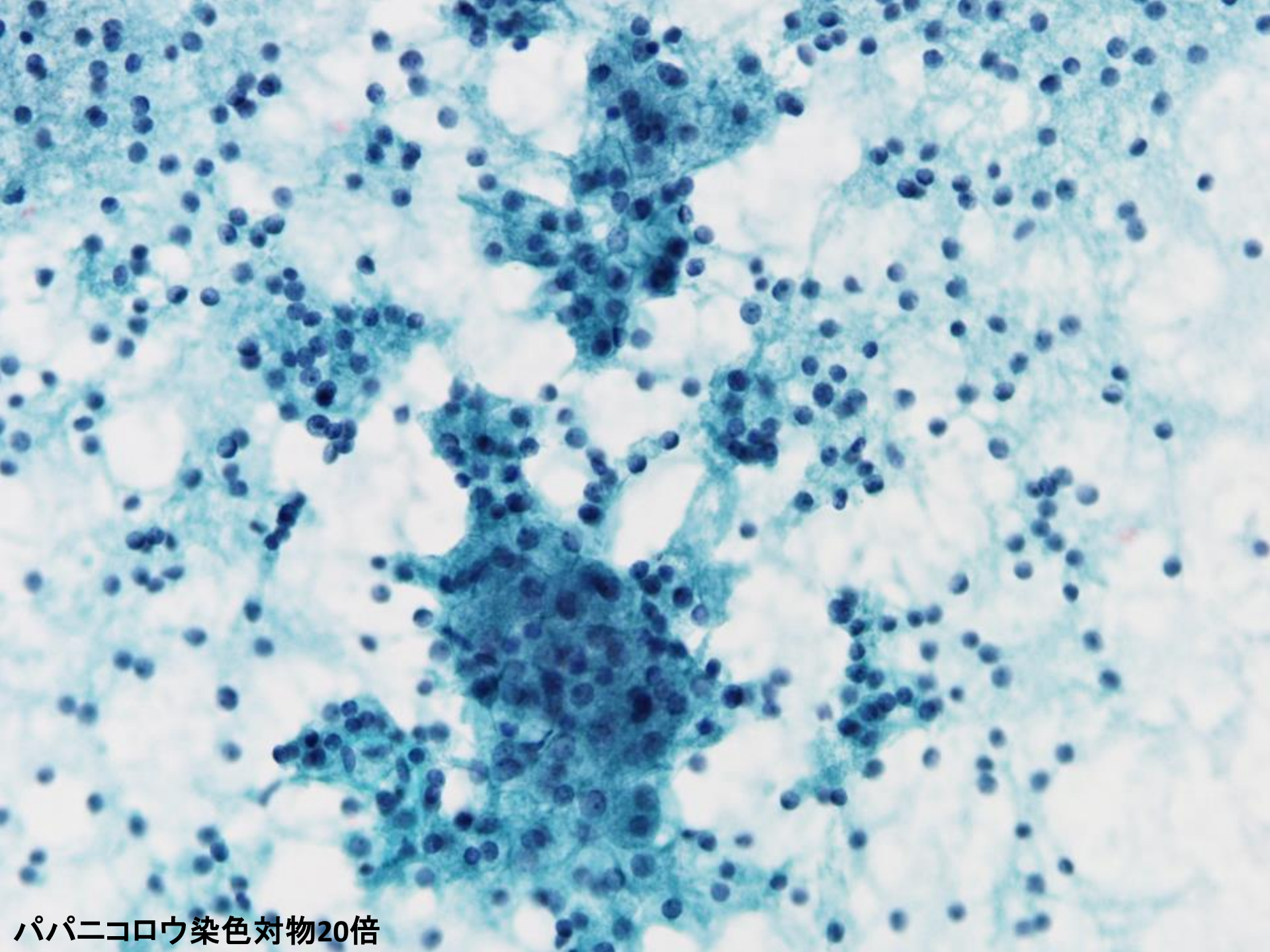
【患者】70歳代 女性

【臨床経過】

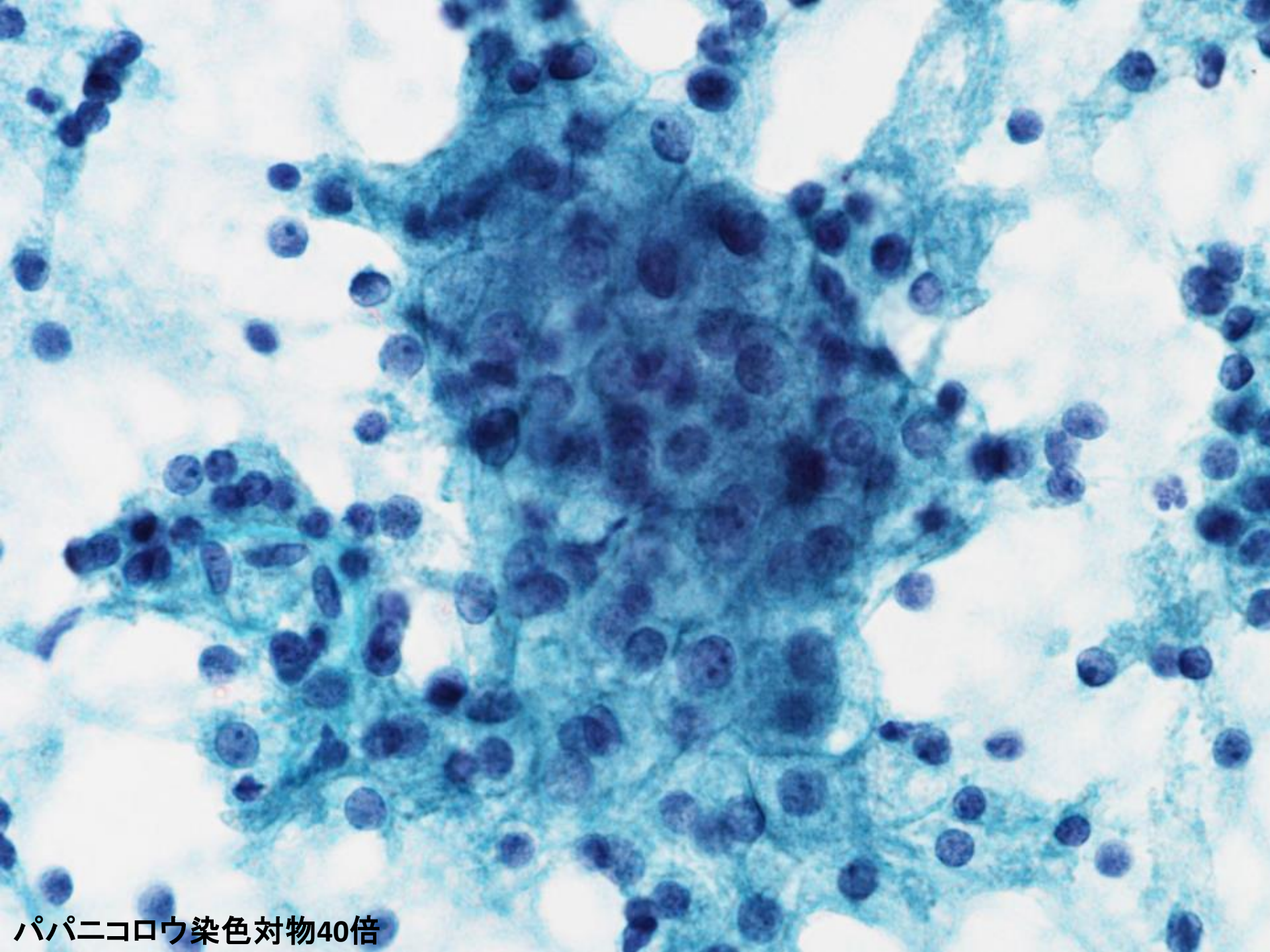
2年前より左耳下部腫瘍に気づき当院耳鼻咽喉科・頭頸部外科に紹介受診。腫瘍は疼痛、圧痛なし。左耳下腺内に1cm強のSOLあり。画像上は多形腺腫を疑い、穿刺吸引細胞診施行。



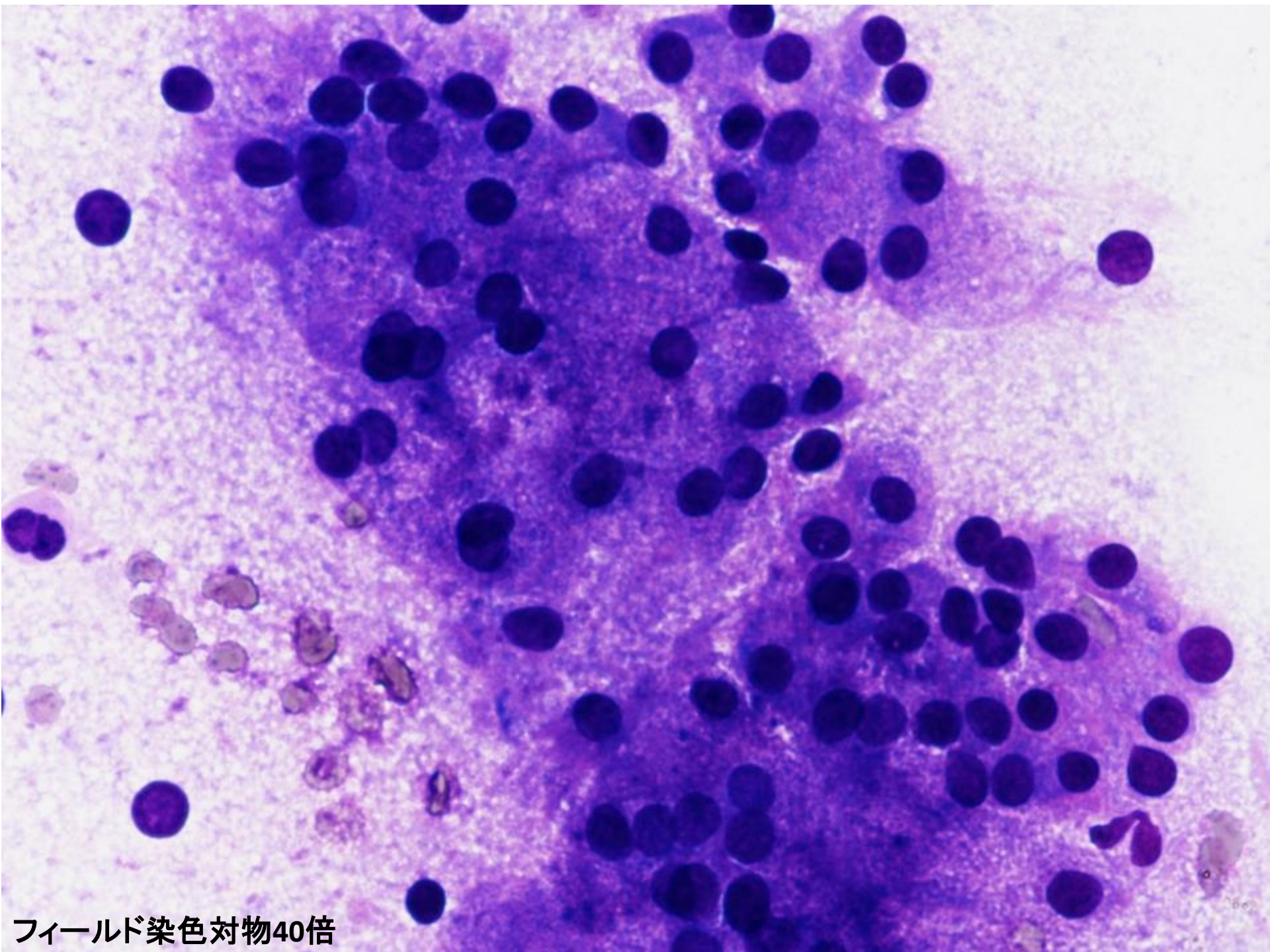
パニコロウ染色対物10倍



パニコロウ染色対物20倍



パニコロウ染色対物40倍



フィールド染色対物40倍