【症例2】

患者：70代　男性

検体：右腎腫瘍生検捺印標本

既往歴：

9年前、他院にて左腎臓摘出され、SFTと診断された。

1か月前、右腎腫瘍及び右後腹膜腫瘍再発疑いで当院受診し、右後腹膜腫瘍が摘出され、淡明細胞癌と診断された。

今回右腎腫瘍及び多発肺転移が疑われ、右腎腫瘍及び左肺腫瘍に対しCTガイド下生検が実施された。

今回は右腎腫瘍生検捺印塗抹標本を提示する。

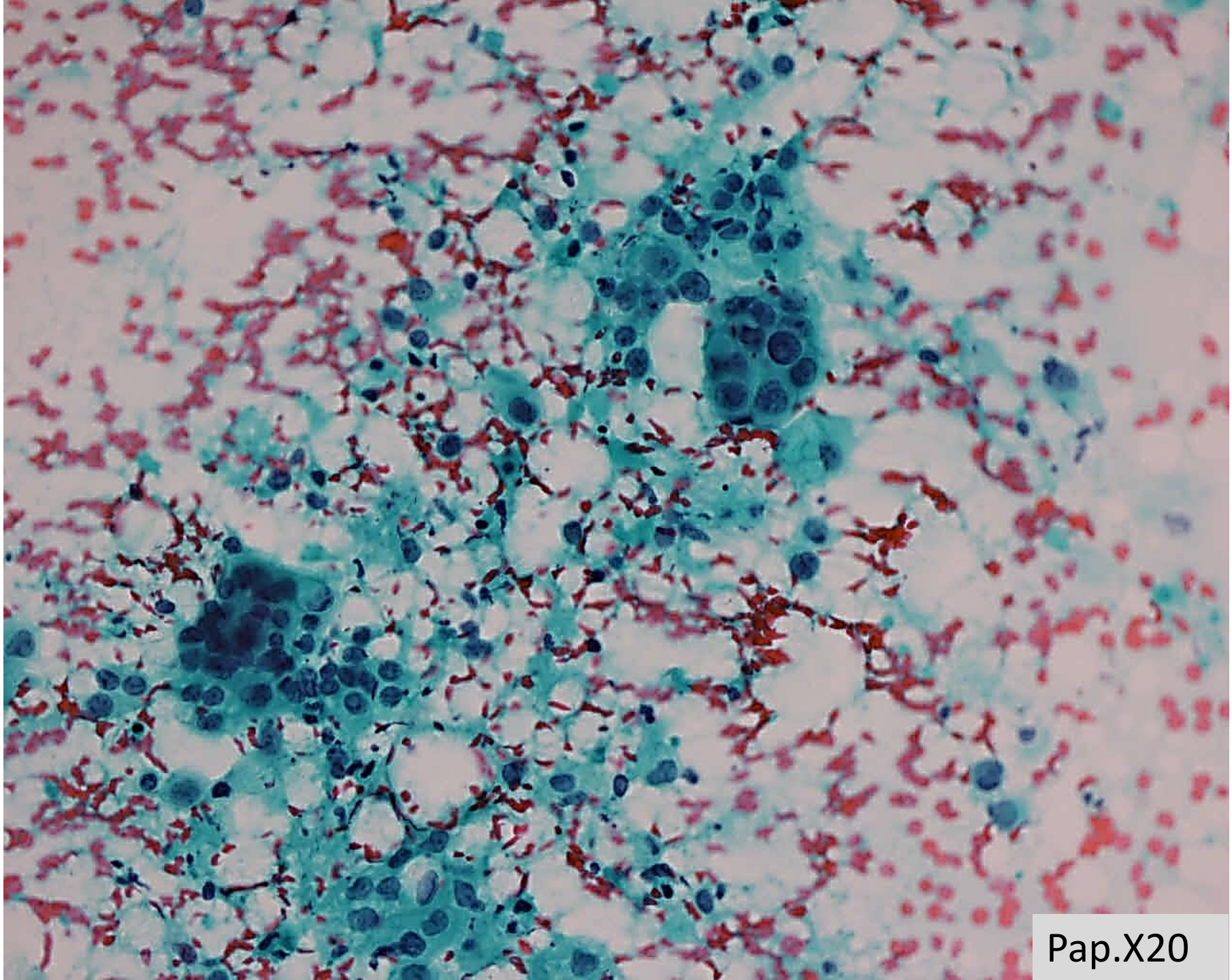
Pap.X20

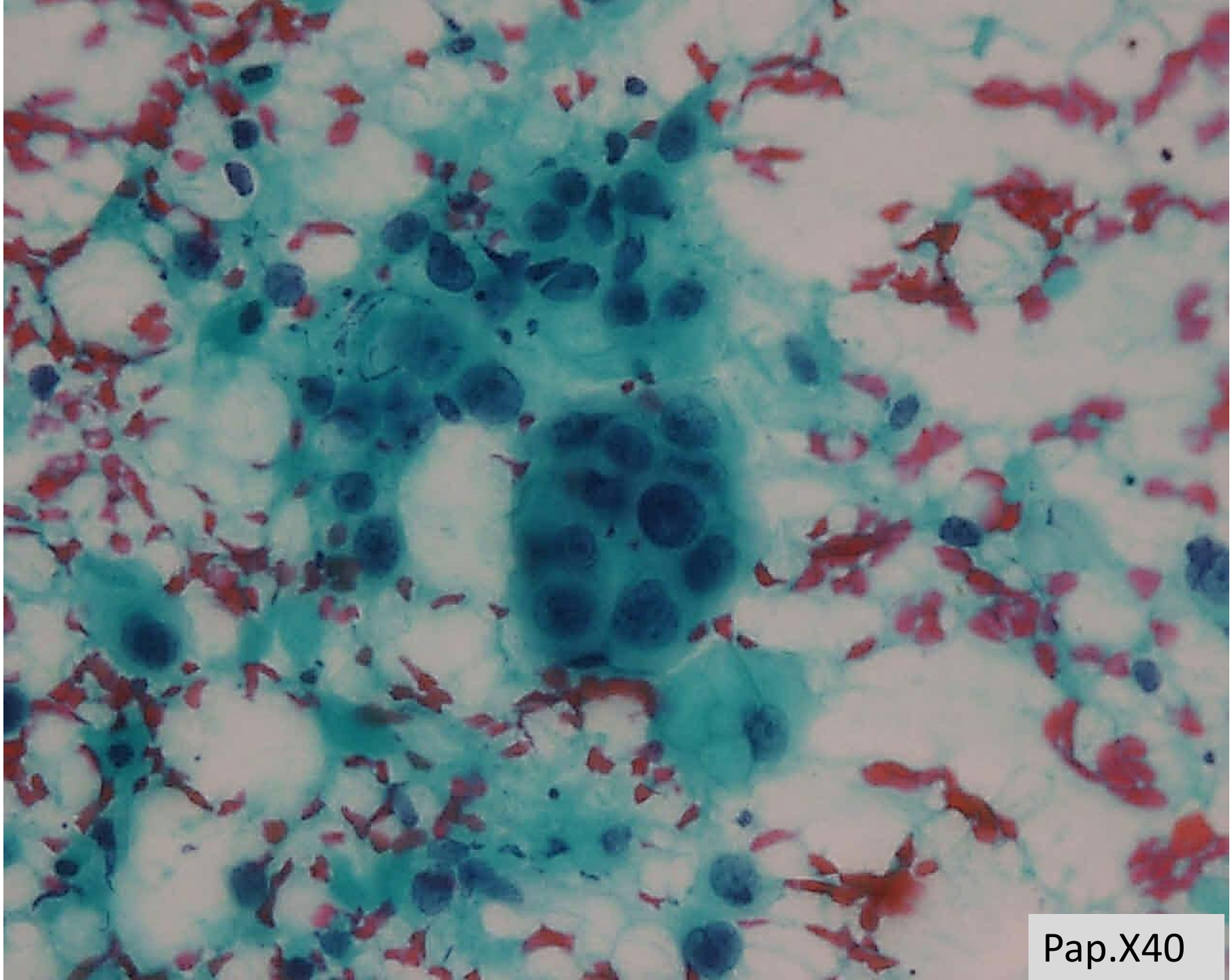
Pap.X40

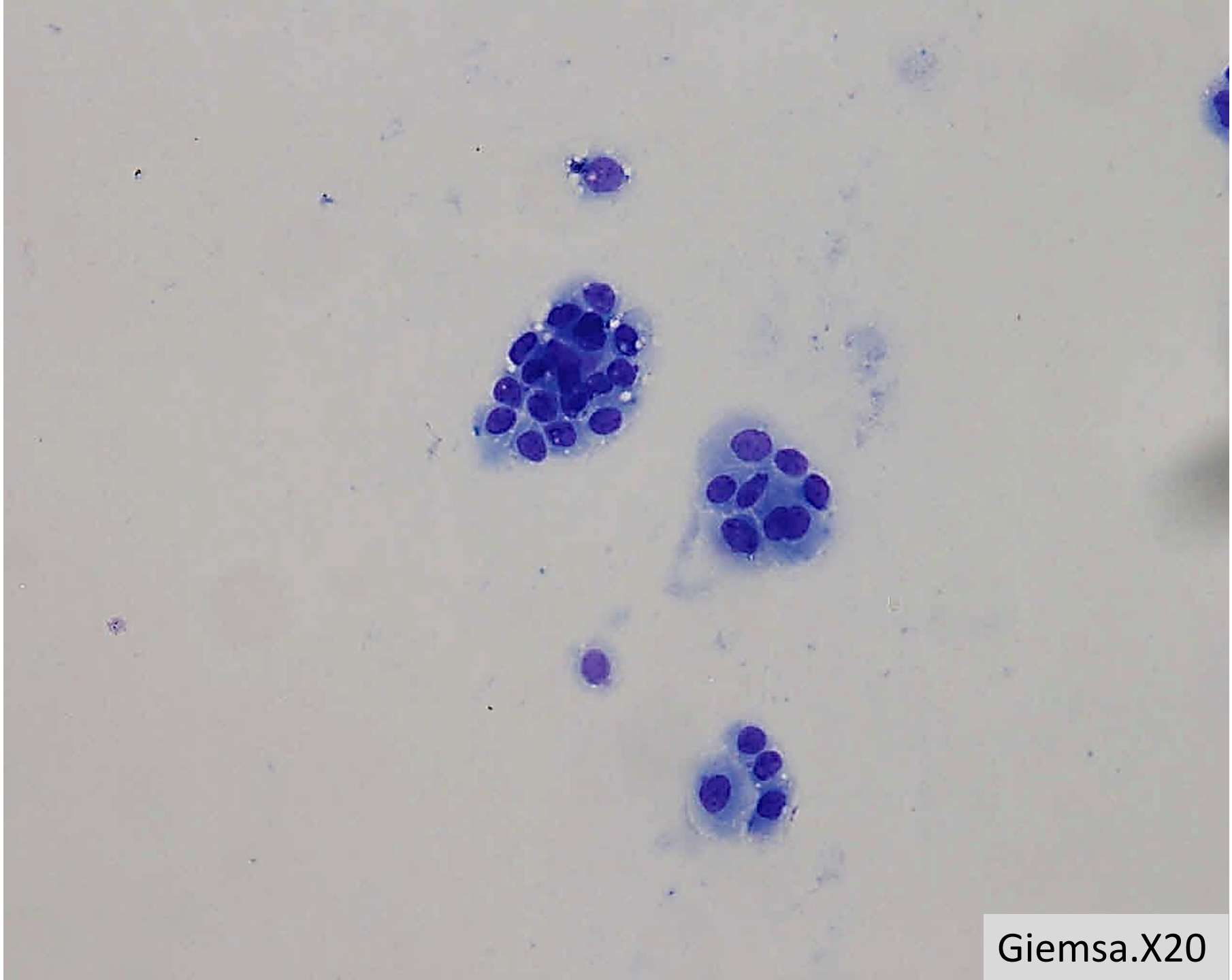
Giemsa.X20

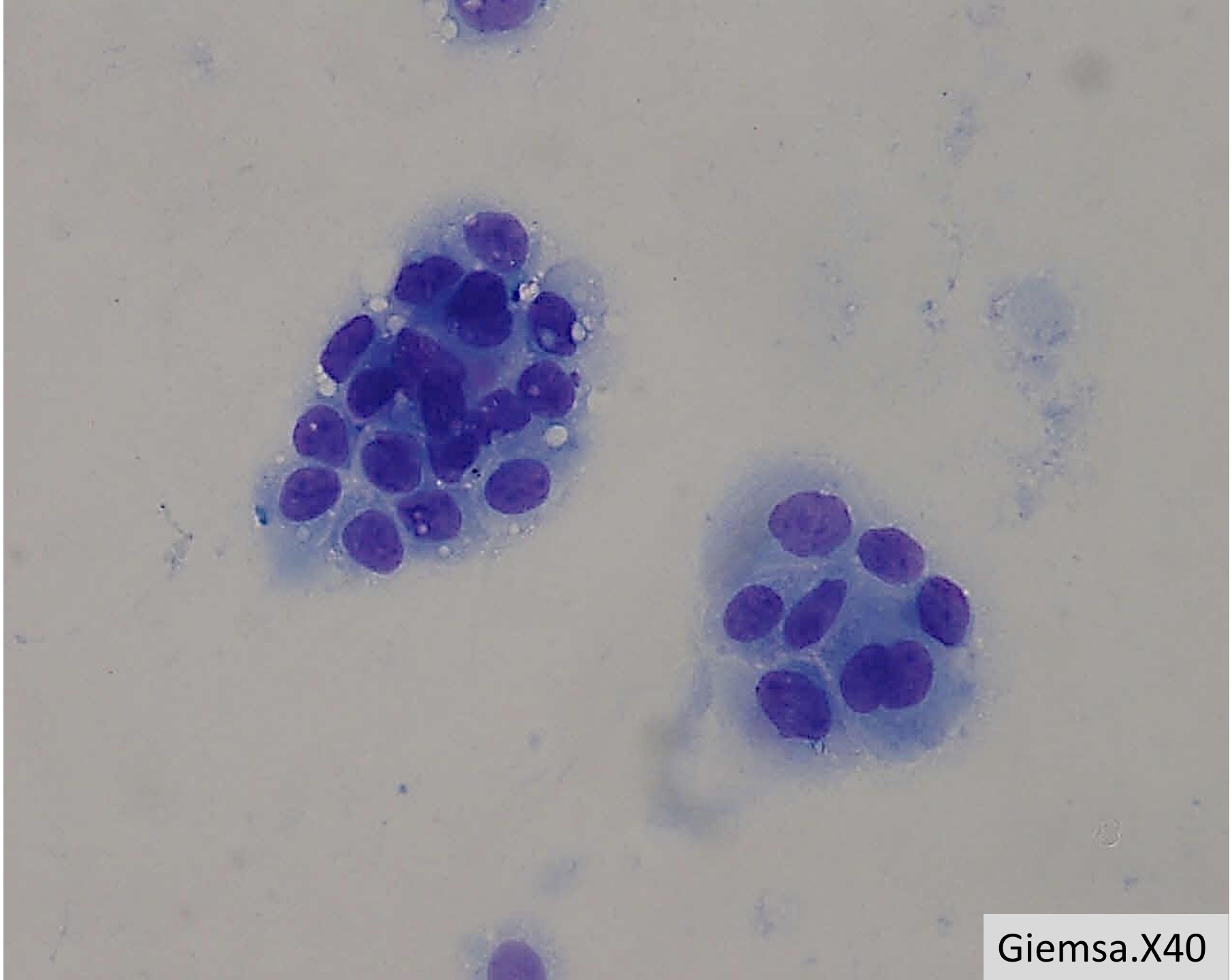
Giemsa.X40

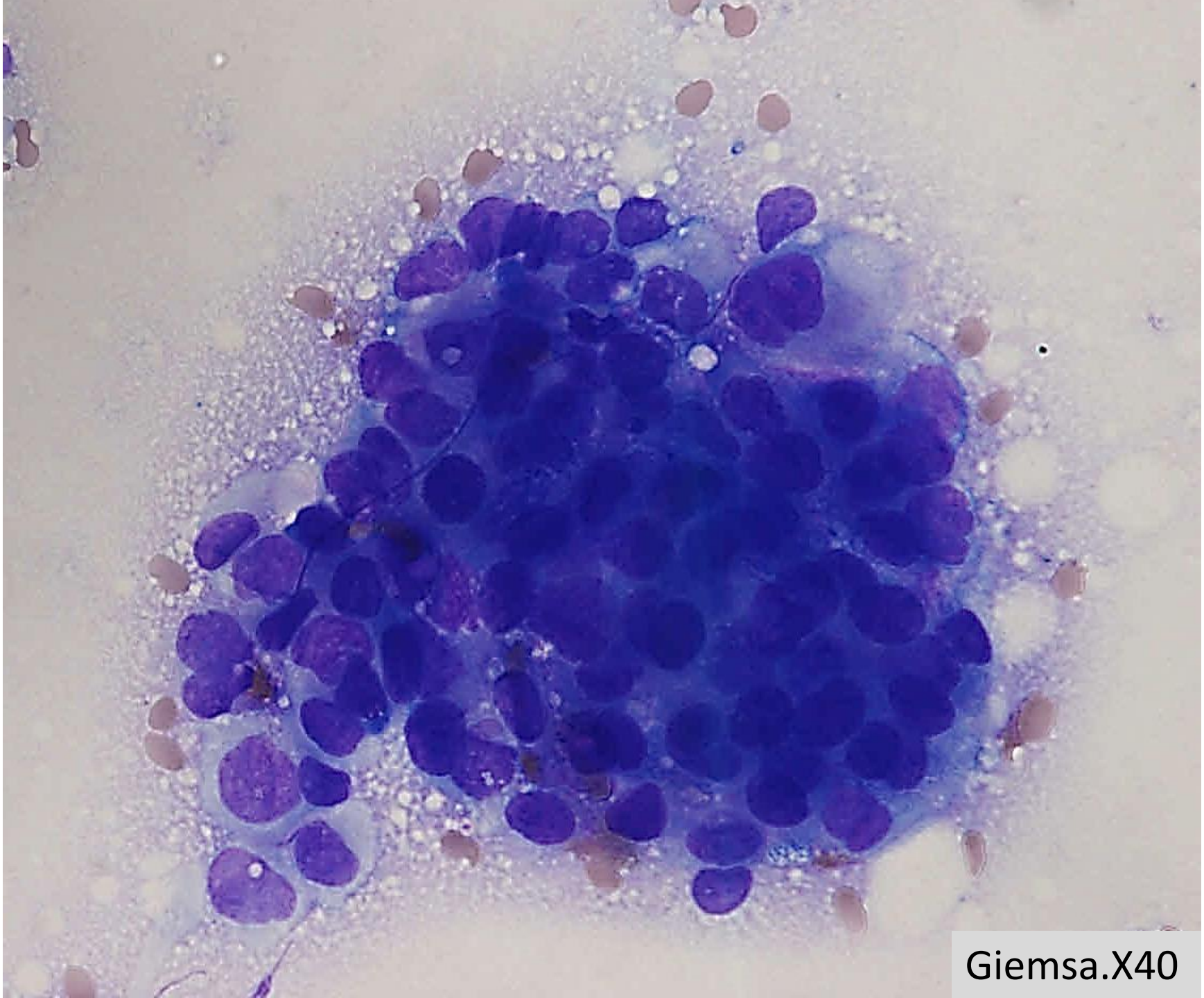
Giemsa.X40